Critical Care and Emergency Medicine
https://doi.org/10.58281/ccem.v6i2.13

EDICIONES PRADO CC&EM

Case report

Deterioro hemodinámico cerebral tras la administración de bicarbonato de sodio en acidosis metabólica grave: reporte de un caso

Cerebral hemodynamic deterioration after sodium bicarbonate administration in severe metabolic acidosis: a case report.

Ricardo Bañuelos-Huerta [1], Nancy Gutiérrez-Vega [2], Socorro Figueroa-Rivera [3], Maribel García-Cantú [4], Montserrat Ramírez-Barranco [1], Wendy Sartillo-Guerra [1], Eduardo Yahir Aguilar-Lazcano [1].

[1.] Departamento de Enseñanza, Capacitación e Investigación, Hospital General IMSS-Bienestar Tlaxcala. Secretaría de Salud de Tlaxcala, Tlaxcala, México.
[2.] Servicio de Urgencias. Hospital Regional de Alta Especialidad Bicentenario de la Independencia ISSSTE. Tultitlán, Estado de México.
[3.] Servicio de Urgencias. Hospital General de Zona No. 35, Instituto Mexicano del Seguro Social, Cuautlancingo, México.
[4.] Servicio de Urgencias. Hospital General Regional No. 1, Instituto Mexicano del Seguro Social, Ciudad Obregón, Sonora.

Abstract

Sodium bicarbonate ($NaHCO_3$) is used in selected scenarios of severe metabolic acidosis; however, its administration may be associated with complex physiological effects, particularly at the cerebral level. The generation of CO_2 following its administration promotes its rapid diffusion across the blood–brain barrier, which may contribute to paradoxical intracellular acidosis, alterations in cerebral vasoreactivity, and increased intracranial pressure.

We present the case of a 70-year-old man with septic shock, chronic kidney disease, and severe metabolic acidosis, in whom sodium bicarbonate was administered during initial resuscitation. During his clinical course, non-invasive neuromonitoring using transcranial Doppler demonstrated findings consistent with increased cerebrovascular resistance and impaired cerebral perfusion. Renal replacement therapy was subsequently initiated; follow-up Doppler studies showed partial improvement in hemodynamic parameters. Nevertheless, the patient had an unfavorable clinical course and developed cardiac arrest without return of spontaneous circulation.

This case highlights the importance of individualizing the use of sodium bicarbonate, prioritizing treatment of the underlying cause of acidosis, and considering non-invasive neuromonitoring tools such as transcranial Doppler to assess the cerebral impact of therapeutic interventions in critically ill patients.

Keywords

Metabolic acidosis, Sodium Bicarbonate, Transcranial Doppler, Cerebral Perfusion, Emergencies.

Resumen

El bicarbonato de sodio ($NaHCO_3$) se emplea en escenarios seleccionados de acidosis metabólica grave; sin embargo, su administración puede acompañarse de efectos fisiológicos complejos, particularmente a nivel cerebral. La generación de CO_2 posterior a su administración favorece a su rápida difusión a través de la barrera hematoencefálica, lo que puede contribuir a acidosis intracelular paradójica, alteraciones de la vasorreactividad cerebral y aumento de la presión intracraneal.

Presentamos el caso de un hombre de 70 años con choque séptico, enfermedad renal crónica, acidosis metabólica grave; en quien se administró bicarbonato de sodio durante la

reanimación inicial. Durante su evolución, el neuro monitoreo no invasivo mediante Doppler transcraneal mostró hallazgos compatibles con aumento de la resistencia cerebrovascular y compromiso de la perfusión cerebral. Posteriormente se inició terapia de sustitución renal; en el seguimiento se documentó mejoría parcial de parámetros de Doppler, aunque el paciente evolucionó desfavorablemente y presenta paro cardiorrespiratorio sin retorno de la circulación espontánea.

En este caso resalta la importancia de individualizar el uso de bicarbonato de sodio, priorizar el tratamiento de la causa subyacente de la acidosis y considerar herramientas de neuro monitorización no invasiva, como el Doppler transcraneal, para evaluar la repercusión cerebral del as intervenciones terapéuticas en pacientes críticamente enfermos.

Palabras clave

Acidosis metabólica, Bicarbonato de Sodio, Doppler Transcraneal, Perfusión Cerebral, Emergencias.

Abreviaturas

ACM Arteria cerebral media
Ao Arteria oftálmica
ATP Adenosin trifosfato.
Ca Calcio
CC Centímetros cúbicos
cGMP Guanosina monofosfato cíclico / GMP cíclico.
CO_2 Dióxido de carbono
DTC Doppler transcraneal.
FDA Food and Drug Administration
H Hidrógeno
H_2CO_3 Ácido carbónico
H_2O Agua
HCO3/HCO_{3-} Bicarbonato
IP Índice de pulsatilidad
K Potasio
LCR Líquido cefalorraquídeo
Mg Miligramos
g Gramos.
mmHg Milímetros de mercurio.
mmol/L Milimoles por litro.
mEq/L Miliequivalentes por litro.
Na Sodio.
$NaHCO_3$ Bicarbonato de sodio.
nNOS Sintasa de óxido nítrico neuronal.
PaCO2 Presión parcial de dióxido de carbono en sangre arterial.
pH Potencial de hidrógeno.
pO2 Presión parcial de oxígeno.
TC Tomografía computarizada
Vm Velocidad media.
VSP Velocidad sistólica pico.
VTD Velocidad telediastólica.

Introducción

El bicarbonato de sodio es un compuesto químico formado por sodio (Na+) y bicarbonato (HCO_{3-}) oscilando a nivel plasmático normal entre 24 y 31 mEq/litro. El bicarbonato constituy el principal tampón extracelular y su concentración sérica refleja de manera indirecta la interacción entre función renal, producción metabólica de ácidos y eliminación pulmonar de CO_2. Su pH aproximado es de 7,0 a 8,5. Un mEq de $NaHCO_3$ equivale a 84 mg, por lo cual un gramo de $NaHCO_3$ contiene 11.9 mEq de iones de sodio y bicarbonato. Es un elemento común en los fluidos corporales y suele ser regulado por el riñón mediante secreción o absorción para contrarrestar los cambios en el pH sérico.

Es un fármaco utilizado en escenarios seleccionados de acidemia metabólica grave. De acuerdo con la información de prescripción de la FDA, sus indicaciones incluyen formas agudas y crónicas de acidosis metabólica grave; como las observadas en enfermedad renal grave, insuficiencia circulatoria por choque, deshidratación grave; parada cardiaca y como medida de alcalinización urinaria en intoxicaciones específicas, además se utiliza en ciertas intoxicaciones, incluyendo salicilatos, antidepresivos tricíclicos y alcoholes tóxicos[1, 2].

La dosificación debe individualizarse según la gravedad de la acidemia, la causa subyacente, el estado ventilatorio, la función renal y el seguimiento gasométrico seriado. Además, en reanimación cardiopulmonar no se recomienda su uso rutinario. En la mayoría de los casos, la corrección definitiva de la acidosis depende del tratamiento de la causa subyacente y no exclusivamente de la alcalinización sérica. Por ello, el bicarbonato de sodio debe considerarse como terapia puente para minimizar los riesgos inherentes de la propia acidosis, no como terapia definitiva.

Cabe destacar que toda solución que contiene iones sodio debe manejarse con extrema precaución y cuidado, sobre todo en pacientes con insuficiencia cardíaca congestiva, enfermedad renal grave y en estados clínicos en los que existe edema con retención de sodio. En pacientes con función renal disminuida, la administración de una solución que contenga iones de sodio puede provocar retención, causando

sobrecarga de líquidos y solutos resultando en la dilución de las concentraciones séricas de electrolitos, sobrehidratación, estados de congestión o edema. Asimismo, la administración de bicarbonato puede asociarse a hipernatremia, hiperosmolaridad, alcalosis de rebote, disminución de calcio ionizado e hipootasemia; efectos que pueden agravar la inestabilidad hemodinámica o neurológica del paciente crítico[3, 4].

Mecanismo de acción

De acuerdo con el escenario clínico el bicarbonato de sodio se disocia para formar iones de sodio (Na+) y bicarbonato (HCO_{3-}). Los aniones de bicarbonato pueden consumir iones de hidrógeno (H) y posteriormente convertirse en ácido carbónico (H_2CO_3). El ácido carbónico se convierte posteriormente en agua (H_2O) y dióxido de carbono (CO_2) para su eliminación durante la exhalación. Esta reacción está estrechamente vinculada a la capacidad ventilatoria del paciente, ya que la eficacia del bicarbonato depende en gran medida de la eliminación pulmonar, el CO_2 puede acumularse y atenuar o incluso revertir el beneficio esperado sobre el equilibrio ácido-base[5].

Efecto del bicarbonato a nivel cerebral

El líquido cefalorraquídeo (LCR) es uno de los principales componentes del espacio intracraneal, junto con el parénquima cerebral y la sangre. A nivel cerebral, específicamente en la barrera hematoencefálica, es impermeable a la mayoría de las sustancias polares o iones. Sin embargo, el CO_2 es permeable a este nivel , por lo cual los cambios en cuanto su producción o eliminación tienen consecuencias a nivel del flujo sanguíneo cerebral así como en el pH del líquido cefalorraquídeo. El LCR posee menor capacidad de tampón que el plasma, por lo que cambios rápidos en la $PaCO_2$ pueden traducirse en modificaciones relativamente más marcadas del pH perivascular y del tono vascular[3].

Tras la administración de bicarbonato de manera intravenosa, uno de sus productos finales tras disociarse es el CO_2 el cual difunde de manera libre a nivel de la barrera hematoencefálica. Una vez que el CO_2 ingresa al sistema nervioso central, se hidrata y forma ácido carbónico, el cual se disocia en hidrogeniones y bicarbonato, favoreciendo un descenso del pH intracelular y perivascular.

Sin embargo a nivel cerebral al liberarse iones hidrogenión tras la administración de bicarbonato este disminuye el pH local de neuronas y células de la glía, lo cual genera acidosis a nivel cerebral. Por lo cual aunque a nivel sanguíneo los niveles de pH aumentan tras la administración de bicarbonato, a nivel cerebral el pH desciende generando un fenómeno conocido como acidosis intracelular paradójica inducida por bicarbonato. Este desacoplamiento entre la mejoría del pH arterial y el empeoramiento transitorio del medio intracelular ha sido propuesto como uno de los principales mecanismos de neurotoxicidad potencial asociados a la administración rápida de bicarbonato[3].

Edema cerebral secundario a la administración de bicarbonato.

Tras la infusión de bicarbonato se genera CO_2, el cual atraviesa rápidamente a nivel de la barrera hematoencefálica generando en el interior neuronal descenso del pH. El descenso del pH intracelular genera acidosis principalmente en neuronas, astrocitos y células gliales interfiriendo en el metabolismo mitocondrial reduciendo la producción del ATP y aumentando la producción de radicales libres, este fenómeno puede favorecer disfunción energética celular, alteración de la bomba Na^+/K^+-ATPasa, entrada intracelular de sodio y agua, y contribuir al desarrollo de edema citotóxico[3, 5, 6].

De manera simultánea el CO_2 es un potente regulador del tono cerebrovascular, por lo cual por cada mmHg de cambio de la $PaCO_2$ se produce un cambio de 1-2 ml/100g/min de flujo sanguíneo cerebral, los cambios en su producción o eliminación propician cambios a nivel cerebral ocasionando vasodilatación en caso de hipercapnia o vasoconstricción en hipocapnia. El aumento agudo de CO_2 también incrementa el volumen sanguíneo cerebral, lo que puede repercutir de forma directa en la presión intracraneal, especialmente cuando la complacencia intracraneal está reducida[6, 7].

Por lo cual al administrarse bicarbonato de manera intravenosa se produce como producto CO_2 el cual difunde fácilmente en la barrera hematoencefálica. En este contexto, tras la producción de CO_2 se genera a nivel cerebral acidosis hipercápnica produciendo dilatación de las arteriolas precapilares del cerebro aumentando el flujo sanguíneo cerebral y aumentando el flujo y el volumen sanguíneo cerebral, con potencial incremento de la presión intracraneal en pacientes susceptibles.

Este mecanismo es regulado tras la activación de la isoforma neuronal de la sintasa de óxido nítrico (nNOS), incrementado la producción de óxido nítrico, el cual activa los canales de K+-ATP y K+-Ca a través del cGMP, produciendo una disminución del calcio intracelular y vasodilatación secundaria, ocasionado al final edema vasogénico.

El Doppler transcraneal (DTC) constituye una herramienta diagnóstica no invasiva que permite evaluar en tiempo real la dinámica del flujo sanguíneo cerebral mediante la medición de las velocidades de flujo en las arterias intracraneales principales. Su utilidad ha sido ampliamente descrita en el ámbito de la neurocrítica, incluyendo el monitoreo de hipertensión intracraneal, vasoespasmo cerebral, estados de hipoperfu-

sión cerebral y diagnóstico auxiliar de muerte encefálica. No obstante, sus hallazgos deben interpretarse en el contexto clínico, hemodinámico y ventilatorio del paciente, ya que la presión arterial media, la $PaCO_2$, la sedación y la presión intracraneal pueden modificar significativamente los patrones de espectro observados[7].

Presentación del caso

Paciente de 70 años , antecedente de diabetes tipo 2 de 20 años de evolución en tratamiento con linagliptina e hipertensión arterial sistémica de 20 años de evolución en tratamiento con losartán y nifedipino con mal apego de tratamiento de enfermedades crónicas, inicia padecimiento al presentar sintomatología respiratoria de 1 semana de evolución acompañado de disnea de medianos esfuerzos acudiendo a valoración médica previa quien indica tratamiento antibiótico con triple esquema sin presentar mejoría, dos días posterior se agrega somnolencia y dificultad respiratoria ingresando al servicio de urgencias en área de reanimación con incremento en trabajo ventilatorio sin presentar mejoría a la colocación de oxígeno suplementario por lo que se decide manejo avanzado de la vía aérea bajo el contexto clínico de choque séptico de foco pulmonar, neumonía adquirida en la comunidad PSI-Port clase IV, acidosis metabólica severa y enfermedad renal crónica sin tratamiento sustitutivo de la función renal.

Considerando probabilidades diagnósticas choque séptico de foco pulmonar, neumonía adquirida en la comunidad PSI-Port clase IV, acidosis metabólica grave y enfermedad renal crónica sin tratamiento sustitutivo de la función renal.

En el área de choque se realiza gasometría arterial la cual reporta pH 7.1 pCO_2 29 mmHg pO_2 36 mmHg HCO_3 9 mmol/L Lactato 5.4 mmol/L; indicando de manera inicial bicarbonato de sodio 2 frascos intravenosos, y posteriormente 18 horas después se indicó 1 frasco más en dosis única, además de infusión en dos ocasiones a base de 10 ámpulas de bicarbonato en 100 cc de solución salina al 0.9%, no se documentó gasometría de control inmediata tras algunas de las administraciones.

Se acude a pie de cama para realizar monitoreo ecográfico, mediante doppler transcraneal como parte de neuro monitoreo de paciente crítico observándose en arteria cerebral media (ACM) patrón de hipertensión intracraneal con velocidad media en 32.2 cm/seg, así como índice de pulsatilidad (IP) en 1.81 (Imagen 1). Además de realizar Doppler transcraneal ventana transorbitaria evaluando arteria oftálmica (Ao), observando flujo reverberante considerando patrón de pre parada circulatoria cerebral tipo B. (Imagen 2).

Al encontrar datos sugestivos de hipertensión intracraneal se sugiere realizar tomografía de cráneo simple con la finalidad de descartar lesiones a nivel de parénquima cerebral que condicionan dichos hallazgos en la ecografía transcraneal, la cual no muestra lesión ocupativa intracraneal. (Imagen 3)

Debido a persistir con acidosis metabólica se inicia hemodiálisis, realizamos seguimiento con neurosonografía persistiendo con espectro sugestivo de hipertensión intracraneal en ACM (Imagen 4), con evolución desfavorable presentando paro cardiorespiratorio, sin retorno espontáneo de la circulación a pesar de maniobras de reanimación.

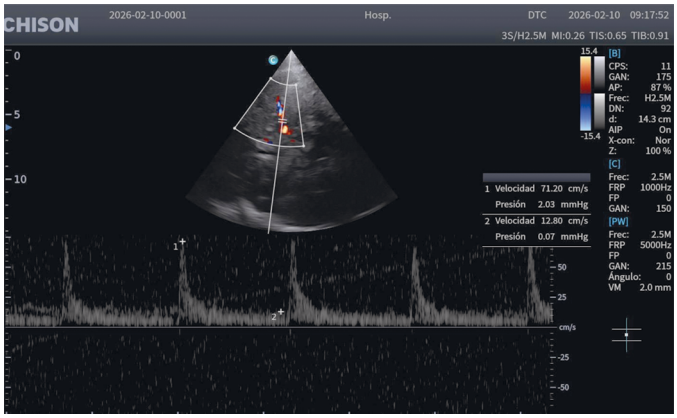

Imagen 1. Espectro DTC ACM Derecha, donde se registra VSP 71.2 cm/s, VTD 12.8 cm/s; con parámetros calculados Vm 32.2 cm/s, I.P 1.8. Altamente sugestivo de hipertensión intracraneal.

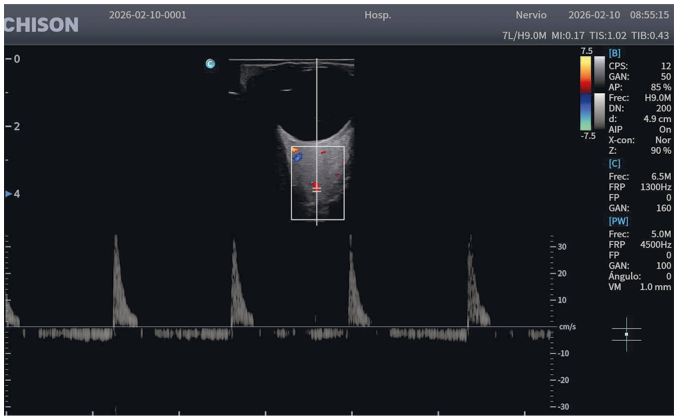

Imagen 2. Espectro DTC ventana transorbitaria evaluando Ao derecha, donde se observa patrón de preparada circulatoria cerebral tipo B.

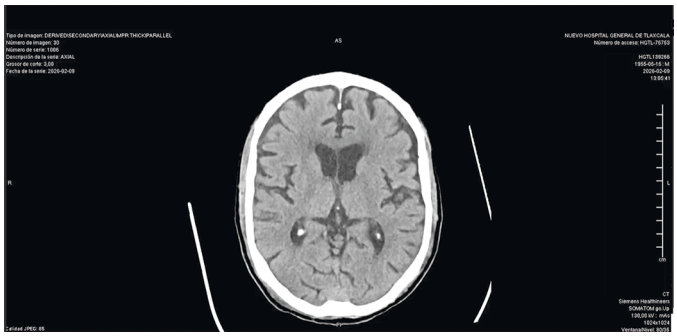

Imagen 3. TC simple de cráneo. No se observan lesiones ocupativas intracraneal.

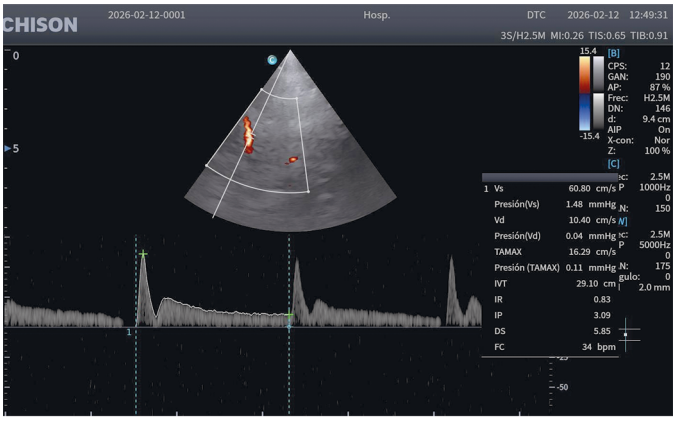

Imagen 4. Espectro DTC ACM Derecha de seguimiento, donde se registra VSP 60.8 cm/s, VTD 10.4 cm/s; con parámetros calculados Vm 27.2 cm/s, I.P 3. Persistencia de hipertensión intracraneal.

Discusión

La acidosis metabólica severa representa una de las alteraciones fisiológicas más críticas en pacientes con enfermedad sistémica grave, particularmente en el contexto de sepsis, insuficiencia renal avanzada y trastornos metabólicos profundos. El bicarbonato de sodio ha sido utilizado históricamente como una estrategia terapéutica para corregir la acidemia grave, especialmente cuando el pH arterial desciende por debajo de 7.1. Sin embargo, su utilidad clínica continúa siendo objeto de debate debido a la evidencia limitada sobre su impacto en desenlaces clínicos y a los potenciales efectos adversos asociados con su administración[2].

Desde el punto de vista fisiopatológico, la corrección de la acidosis mediante bicarbonato no necesariamente se traduce en una mejoría del estado metabólico intracelular. La administración de bicarbonato conduce a la formación de ácido carbónico (H_2CO_3), el cual se disocia rápidamente en agua y dióxido de carbono (CO_2). A diferencia del ion bicarbonato, el CO_2 difunde libremente a través de las membranas celulares y de la barrera hematoencefálica, lo que puede resultar en un fenómeno de acidosis intracelular paradójica, especialmente en el sistema nervioso central. Este fenómeno ha sido descrito como un mecanismo potencial de deterioro neurológico en pacientes sometidos a correcciones rápidas del equilibrio ácido-base. Es importante destacar que este fenómeno representa un desacoplamiento entre la mejoría del pH arterial y el microambiente intracelular, particularmente relevante en tejidos altamente sensibles a cambios de pH como el sistema nervioso central.

En el cerebro, los cambios agudos en el pH y en la presión parcial de CO_2 tienen un impacto directo sobre la regulación del flujo sanguíneo cerebral. El aumento de CO_2 intracerebral genera vasodilatación cerebral y aumento del volumen sanguíneo cerebral, lo cual puede contribuir al incremento de la presión intracraneal y potencialmente favorecer el desarrollo de edema cerebral en situaciones de vulnerabilidad metabólica o hemodinámica. De forma paralela, la administración de bicarbonato también puede alterar la osmolaridad plasmática y producir cambios rápidos en los gradientes osmóticos, lo que puede modificar el equilibrio hídrico cerebral. Estos efectos son particularmente relevantes en pacientes con reserva intracraneal limitada, donde pequeños incrementos en el volumen sanguíneo cerebral pueden traducirse en aumentos clínicamente significativos de la presión intracraneal.

En este contexto, la monitorización de la hemodinamia cerebral adquiere una relevancia clínica particular. En el presente caso, la utilización del Doppler transcraneal permite evaluar de forma seriada los cambios en la perfusión cerebral durante la evolución clínica del paciente. Los patrones de flujo descritos en la literatura para la progresión hacia la detención circulatoria cerebral siguen una secuencia característica. Inicialmente puede observarse la separación sístole-diástole, en la cual la presión intracraneal supera la presión arterial diastólica, permitiendo únicamente flujo sistólico anterógrado. Posteriormente puede presentarse el patrón reverberante, caracterizado por flujo anterógrado en sístole y retrógrado en diástole, lo que resulta en un flujo cerebral neto prácticamente nulo. En estadios más avanzados se identifican espículas sistólicas, ondas de baja amplitud y corta duración que reflejan una perfusión cerebral extremadamente comprometida. Finalmente, la ausencia completa de señal de flujo sugiere una detención circulatoria cerebral[8, 9].

En nuestro caso, los hallazgos de incremento del índice de pulsatilidad y disminución del flujo diastólico son consistentes con aumento de la resistencia cerebrovascular distal, lo cual puede interpretarse como un marcador indirecto de deterioro de la perfusión cerebral.

La correcta interpretación de estos hallazgos requiere condiciones fisiológicas relativamente controladas, particularmente estabilidad hemodinámica con una presión arterial media mayor o igual a 70 mmHg y niveles adecuados de $PaCO_2$. Estas variables influyen directamente sobre la vasorreactividad cerebral y pueden modificar de forma significativa los patrones de flujo observados en el Doppler transcraneal. Asimismo, es indispensable descartar factores confusores como hipotermia, intoxicaciones o alteraciones metabólicas profundas que puedan afectar la interpretación de los hallazgos ultrasonográficos. Por ello, los hallazgos del Doppler transcraneal deben integrarse siempre en el contexto clínico global y no interpretarse de manera aislada.

La integración del Doppler transcraneal dentro de una estrategia de monitorización multimodal neurológica representa un avance importante en la atención del paciente crítico. A diferencia de otras modalidades de neuroimagen, el DTC permite evaluaciones repetidas a pie de cama, sin exposición a radiación y con una elevada sensibilidad para detectar alte-

raciones hemodinámicas cerebrales dinámicas. En situaciones donde se producen cambios rápidos en el equilibrio ácido-base y en la osmolaridad plasmática, como ocurre durante la corrección de la acidosis metabólica severa, esta herramienta puede proporcionar información valiosa sobre la repercusión cerebral de las intervenciones terapéuticas. En este sentido, el Doppler transcraneal no solo permite identificar alteraciones hemodinámicas, sino también generar hipótesis fisiopatológicas sobre la interacción entre las intervenciones terapéuticas sistémicas y la respuesta cerebral[9].

Conclusiones

Desde una perspectiva clínica, este caso pone de manifiesto la compleja interacción entre las alteraciones metabólicas sistémicas, las intervenciones terapéuticas dirigidas a corregirlas y la respuesta del sistema nervioso central. Aunque el bicarbonato de sodio continúa siendo una herramienta útil en escenarios seleccionados de acidosis metabólica grave, su administración debe realizarse con cautela y bajo monitorización estricta, particularmente en pacientes con compromiso neurológico potencial. Mas allá de la corrección numérica del pH, es fundamental comprender que la fisiología cerebral puede responder de manera distinta a las intervenciones ácido-base sistémicas.

Finalmente, este reporte subraya la importancia de incorporar herramientas de evaluación hemodinámica cerebral, como el Doppler transcraneal, dentro del manejo integral de las emergencias metabólicas. La monitorización en tiempo real de la perfusión cerebral no solo permite identificar tempranamente alteraciones críticas del flujo sanguíneo cerebral, sino también evaluar el impacto fisiológico de las intervenciones terapéuticas y orientar la toma de decisiones clínicas en el paciente críticamente enfermo. En este contexto, el manejo de la acidosis metabólica no debe centrarse exclusivamente en su corrección bioquímica, sino en el tratamiento de la causa subyacente que la origina. La administración de bicarbonato debe considerarse una intervención adyuvante y no un objetivo terapéutico en si mismo.

En otras palabras: no tratar la acidosis, tratar la causa.

Autor de correspondencia

Ricardo Bañuelos Huerta .
Correo electrónico: dr.banuelos.urgencias@gmail.com
Número telefónico: 2226070222

Declaración de financiamiento o conflicto de intereses

Los autores declaran no tener conflicto de intereses que hayan influido en la redacción, análisis o elaboración de este reporte de caso, así mismo declaran no haber recibido financiamiento público o privado.

Como citar este artículo:
Bañuelos Huerta R. Deterioro hemodinámico cerebral tras la administración de bicarbonato de sodio en acidosis metabólica grave: reporte de un caso. CC&EM [Internet]. [citado 28 de agosto de 2026];6(2):1-7. Disponible en: https://criticalcareandemergencymedicine.com/OJS/index.php/inicio/article/view/13

Referencias

1. Food and Drug Administration. Sodium Bicarbonate [Internet]. 2023. Disponible en: https://www.accessdata.fda.gov/spl/data/ada1be4a-11f4-4850-b98c-88e6ef02cd31/ada1be4a-11f4-4850-b98c-88e6ef02cd31.xml
2. Therapeutic Strategies for Acidosis: THAM vs. Sodium Bicarbonate - A comprehensive Review. J Surg. 18 de octubre de 2025;10(13). doi:10.29011/2575-9760.011468
3. Eraky AM, Yerramalla Y, Khan A, Mokhtar Y, et al. Complexities, Benefits, Risks, and Clinical Implications of Sodium Bicarbonate Administration in Critically Ill Patients: A State-of-the-Art Review. JCM. 21 de diciembre de 2024;13(24):7822. doi:10.3390/jcm13247822
4. Lizzo JM, Goyal A, Kaur J. Adult Diabetic Ketoacidosis. En: StatPearls [Internet]. Treasure Island (FL): StatPearls Publishing; 2026 [citado 15 de junio de 2026]. Disponible en: http://www.ncbi.nlm.nih.gov/books/NBK560723/ PubMed PMID: 32809558.
5. Wardi G, Holgren S, Gupta A, et al. A Review of Bicarbonate Use in Common Clinical Scenarios. The Journal of Emergency Medicine. agosto de 2023;65(2):e71-80. doi:10.1016/j.jemermed.2023.04.012
6. Morales Quinteros L, Bringué Roque J, Kaufman D, et al. Importancia del dióxido de carbono en el paciente crítico: implicaciones a nivel celular y clínico. Medicina Intensiva. mayo de 2019;43(4):234-42. doi:10.1016/j.medin.2018.01.005
7. Blanco P, Abdo-Cuza A. Transcranial Doppler ultrasound in neurocritical care. J Ultrasound. marzo de 2018;21(1):1-16. doi:10.1007/s40477-018-0282-9
8. Greer DM. Determination of Brain Death. Solomon CG, editor. N Engl J Med. 30 de diciembre de 2021;385(27):2554-61. doi:10.1056/NEJMcp2025326
9. Cashmore RMJ, Czosnyka M. Transcranial ultrasound in the critically ill patient: a narrative review. Intensive Care Med Exp. 18 de agosto de 2025;13(1):86. doi:10.1186/s40635-025-00787-z PubMed PMID: 40824473; PubMed Central PMCID: PMC12361031.